

# 使用腹腔鏡處理子宮內膜異位症

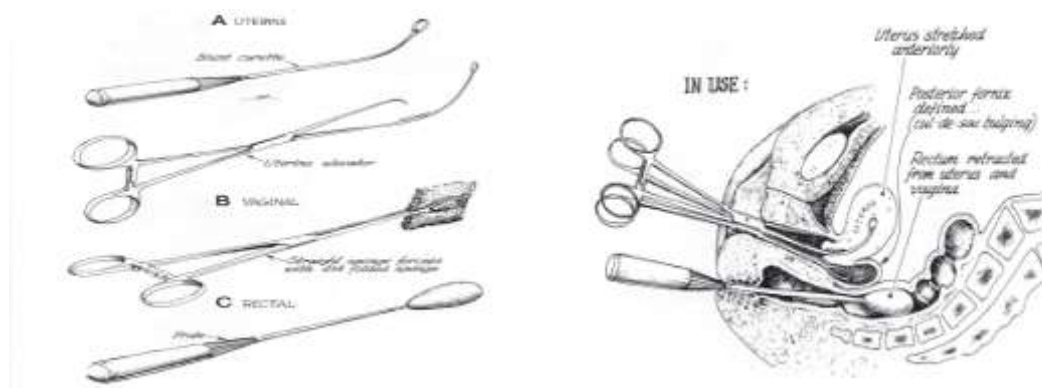
台中榮總婦產部 陳明哲醫師

近年來由於腹腔鏡在器械及技術上之進步，腹腔鏡手術功能漸增且漸獲普及，許多傳統剖腹式手術已漸被取代。腹腔鏡在治療子宮內膜異位症之角色也漸由單純之診斷蛻變為積極之治療。子宮內膜異位症手術之目標在去除病灶、解除症狀、維護生育力、避免或延遲復發等。然而實際之處理卻需依患者個別之年紀、症癥、病情及生育狀況而有所差別。應用手術式腹腔鏡處理輕微之子宮內膜異位症泰半簡單，但對於病況嚴重之患者有時則非常困難，不但需要有相當經驗之施術者，而且也要有充分之設備、器材、人員等條件之配合始得完成。以下特針對較嚴重之子宮內膜異位症患者施行腹腔鏡手術時之施術原則、施術技巧及文獻報告之結果作一簡要之陳述。

## 施術守則

**施術醫師需多磨練經驗：**除對子宮內膜異位症之病理有深刻瞭解外，尚需熟悉其它治療方式之選擇性及適應症。施術者更需明瞭病態狀況下骨盆臟器解剖上之改變，熟悉各種施術技巧及不同之切割燒灼等能源之使用原則，同時需認清楚自我能力之限制，避免不適當之手術。

**足夠之人員及設備配合：**施術需有足夠之時間、良好之麻醉師協助、必要時可馬上改採剖腹手術、需要時可送冰凍切片或照會其它外科醫師協助等、有經驗之助手此時即很重要。此外腹腔鏡之器材要夠精良，高解析度之鏡頭、順暢之沖吸水設備、快速充氣機等均不可或缺。進行直腸子宮陷凹黏結剝離所需使用之器材〈圖一〉需備妥。切割燒灼之能源如雷射、電燒或內視鏡剪可依習慣選擇使用。術前宜再確認器材之堪用狀況，重要器材宜有備套。



**選擇適合之患者並備妥：**對於較嚴重之子宮內膜異位症患者，手術治療通常

是必需之舉，在充分之條件下選擇腹腔鏡施術亦合理想，但在有嚴重腸沾粘需剝離、或需切開或切除一段腸子等情況下，毋寧選用傳統剖腹手術。術前諮詢除與患者心理支持外尚需解釋手術特性、適應症、其它替代方案，尤需告知可能之併發症及處理。特別是對直腸子宮陷凹黏結之患者，術前之完整清腸準備是非常重要的。

**細心之手術處理及照顧：**施術之基本技術如上期教育專欄所提。置入內視鏡後首先需對骨盆腔及腹腔臟器作全盤之仔細檢查，據以擬訂適當之手術計劃。檢視時可貼近距離以放大病灶避免遺漏。必要時需增備器械或儘快增加套管切口〈trocar port〉數以方便手術。施術時視野要夠大，依顯微手術之原則讓組織之傷害降至最小，隨時仔細保持止血狀態，適時之沖水使視野清晰，充分認清病灶之所在並徹底清除之等等。術後必需跟據其病情、手術結果、預期之預後及患者之期望審慎擬訂後續治療之方案。

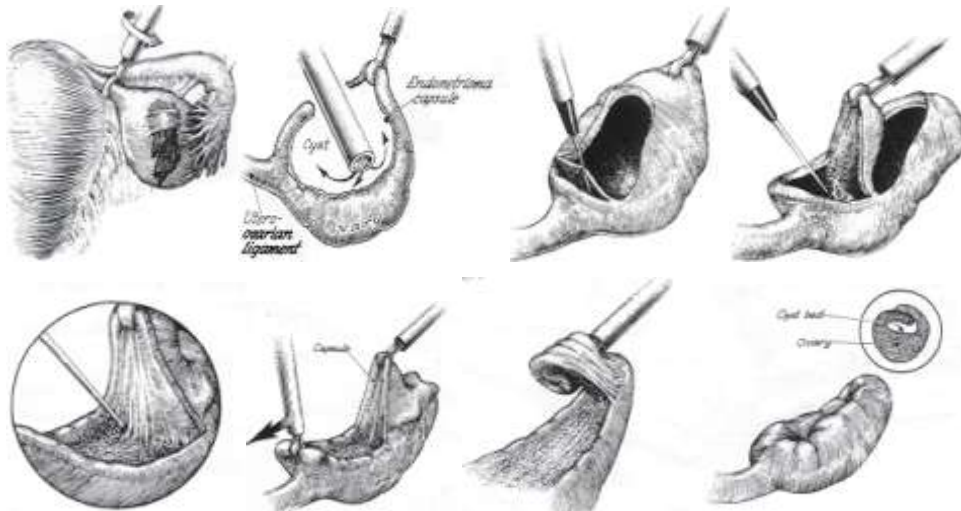
### 施術技巧

子宮內膜異位症之病灶以組織病理區分有以下三類：黏膜植入型病灶〈腹膜型病灶〉、出血性卵巢囊腫、腺肌型病灶。當黏膜植入型病灶深入侵犯或廣泛散佈時亦屬較嚴重之病情，該型病灶除侵犯非臟器之腹膜外，亦可能深入侵犯大腸、膀胱、輸尿管、輸卵管、子宮等臟器之漿膜層。出血性囊腫主要形成卵巢子宮內膜異位瘤。腺肌型病灶通常侵犯骨盆底造成直腸子宮陷凹黏結。此些類型之疾病或因病灶廣泛，或因造成嚴重之症狀或解剖上的變形、或造成手術治療上之困難，堪稱為較嚴重之子宮內膜異位症。

**腹膜型病灶之處理：**此型之病灶外觀多樣，施術前應徹底仔細檢查，除典型之火藥灼燒過或藍莓色病灶外，尚有許多非典型之形態如早期之清澈或粉紅色病灶，活躍期之草莓色或火燄型病灶，癒合期之白色或淡咖啡色之疤痕樣病灶等，此外還有較輕微之病灶在檢視時容易疏漏。檢視時可同時用探棒仔細探測病灶侵犯之深度。治療時可用內視鏡剪切除病灶或用單極電燒破壞病灶，前者之缺點為易造成出血另需電燒止血且需經常更換利剪，後者之缺點為易傷及深部正常組織或因不預期之漏電造成其它位置臟器之傷害。另外可以細徑雙極電燒或雷射破壞病灶。也有使用內凝熱〈Endocoagulator〉加以燒灼，但此法因無氣化病灶之效果，熱療可能過度或不及，療效難以掌握。二氧化碳雷射可以精準氣化病灶，雷射前可先行腹膜層水壓解離術〈Hydrodissection〉先灌注液體於腹膜層下，再以雷射環繞標定病灶，最後再將病灶切除〈圖二〉。小範圍之病灶採直接氣化法，大範圍之病灶則採切除法。在靠近輸尿管、內外腸骨靜動脈及子宮動脈上下行分枝附近之病灶處理更需小心。無論使用何種能量，施術之目標在清除所有病灶組織，故需確定清除後之傷口周圍及下方之組織均為正常之健康組織。尤需注意約有四分之一之病灶屬深入侵犯型〈深度超過五毫米〉，此類病灶多屬活躍病灶，需確定有將深部病變組織完全氣化或切除。



**卵巢子宮內膜異位瘤之處理**：對術前診斷有相當把握之異位瘤採腹腔鏡手術方式處理仍是可行的。當然術中也必需仔細觀察是否有誤開到卵巢惡性囊腫之可能性而隨時採取必要之措施，如冰凍切片及改行剖腹等。文獻中對異位瘤之處理技術，逐漸由最簡單之切開引流術〈DRAINAGE〉，發展為引流後再加上使用電燒或雷射來氣化或切除囊腫之包壁〈EVAPORIZATION/ABLATION〉，進而成為對囊腫包壁之完全剝離或切除〈STRIPPING/RESECTION〉，也有對整個囊腫部位完全切除之作法〈WEDGE EXCISION〉。其中完全剝除囊腫包壁之方式以較能確定清除乾淨異位組織、並無如燒灼包壁之方式對卵巢組織之熱傷害，而且較整顆囊腫完全切除之方式傷害小、術後沾粘少，已為 HULKA 之教科書所推薦〈圖三〉。

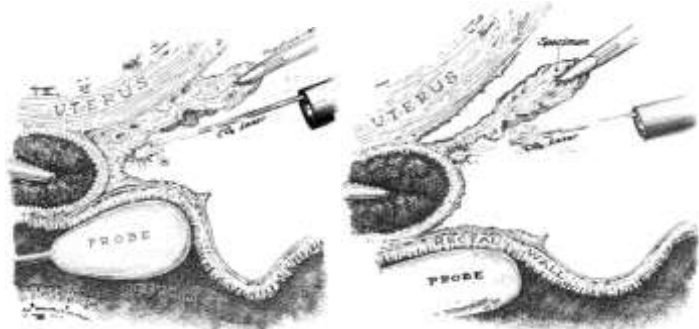


施術前可考慮先施注長效型釋性腺激素類似物以避免黃體囊腫之混淆。卵巢異位瘤多半與骨盆側壁或宮薦韌帶有沾粘，在試圖分離此沾粘以游離出卵巢時也多半會導致異位瘤下方破裂而自行引流，此時宜盡快抽吸乾淨再以抽吸器進入異位瘤內清洗抽吸至外流液清澈為止。此時可再將破裂孔以剪刀或鈍器擴大，將內視鏡伸入囊腫內壁並檢視內壁表面情況。傷口擴大時要特別留意保護靠近輸卵管繖部之卵巢表面皮質組織之完整性。一旦確定無誤，則可以尖細之器械或雷射等在外層之卵巢組織與囊腫包壁之間解析出組織分界面，可由卵巢韌帶端或由其它方向開始，以最容易清楚分離出囊腫包壁之點為佳。抓出分離面後將器械牽引之力道加諸囊腫包壁，而於對側正常卵巢組織部位以鈍器推剝分離之即可，切記勿傷害到欲保留之卵巢組織以保障患者之最佳生育機能。通常囊腫包壁之結構夠堅韌，可以完整自卵巢分割出來，然有時因包壁較薄或包壁與其下方組織緊密連粘，剝離時會有困難或難完整，則需緊盯殘存部位，或將之剪除或慎燒除之，以減低術後復發之機會。由於囊腫包壁通常是由陷入〈INVAGINATED〉卵巢內部之皮質部



組織所形成，包壁下方常緊粘早期之濾泡組織等，剝離包壁在實質上是對卵巢進行部份切除，對尚未完成生育功能之婦女尤須謹慎評估其必要性及利弊得失。萬一下陷之皮質部範圍過大，不宜冒然完全切除之。有時囊腫包壁清洗後顯現大部份乾淨正常之表面，此時可以考慮只切除包壁轉入處周圍之病變皮質即可，當然是否需冒復發之險去保留最多之卵巢，還是應該取決於明智之臨床判斷。依經驗，只要分離面是在正確之組織界面時，剝離手術通常不會有太多之出血，幾乎可以完全不需要動用電燒止血，此點對術後卵巢功能之保留非常重要。若遇小動脈出血，宜以細徑雙極電燒精準止血，切忌任何丁點之過度灼燒。剝離手術後之卵巢傷口一般是可不縫合，但若傷口之開口過大時，癒合過程中可能會粘連到網膜、腸壁甚或輸卵管。適度之縫合將卵巢傷口邊緣組織帶近可避免此類沾粘。將傷口縫閉合之另一好處為可不用電燒而達充分止血之目的。另有人以生物膠〈Tisseel〉或鈦金屬夾捏合傷口。當異位瘤過大時，Donnez 主張三段式療法，首次腹腔鏡只採引流，緊接以三個月之釋性腺激素類似物治療，再以腹腔鏡行雷射氣化囊腫之包壁；然此療程繁複昂貴。

**深度浸潤型直腸子宮陷凹或直腸陰道隔膜病灶之處理〈腺肌型病灶〉**：此處之病灶經常是深度侵入骨盆底之結締組織，導致直腸子宮陷凹閉鎖，造成劇烈經痛及不孕。纖維結節化病灶潛藏於陰道上段、直腸前壁、直腸陰道間腔、陰道子宮頸交角及子宮薦骨韌帶等。以腹腔鏡手術清除此等病灶相當困難，真的需要留給有深厚經驗之高手為之。手術前之清腸準備絕對必要。手術目標在切除所有纖維結節化病灶，首先在直腸棒之指引下沿直腸前壁將病灶切離直腸，一直向前切除到直腸陰道間腔之鬆軟網狀組織出現為止，直腸撥離出來後再試圖切除子宮後、子宮頸後、陰道後及宮薦韌帶上之病灶〈圖四〉。



病灶之清除可使用剪刀、電燒或雷射並使用水壓解離術〈aquidissection〉協助分解組織界面。側邊病灶清除時需先確認輸尿管之位置、必要時切開其內側之腹膜將之推向外側避免意外損傷。清除病灶時隨時藉陰道後穹窿內之紗布當指標並經常以肛門及陰道指診協助確認病灶之位置。有時病灶嚴重到貫穿至陰道壁而需連罹病之陰道壁一併切除，此時可經陰道協助手術，當切開陰道壁會洩氣時則以三十公撮之導尿管球封閉陰道維持腹腔壓力。有時病灶侵入直腸壁肌肉層需切除罹病之肌肉層，此時可以肛診指頭協助釐清患部。病灶貫穿至直腸黏膜層時則需切除部份腸壁，還好如此之案例並非常見。直腸前壁病灶清除後可以將兩側宮薦韌帶及直腸側面之腹膜以縫合方式拉向中線位置進行腹膜重建。若懷疑腸壁受損

傷則可以導尿管伸入直腸並充漲三十公撮之導尿管球後注入稀釋之 Betadine 檢查。

#### 其它特殊患部嚴重病灶之處理：

**輸卵管**：病灶多半表淺，然若深部侵犯亦可造成阻塞而需切除患部再重接，以腹腔鏡重接技術上較困難但非不可能。輸卵管旁沾粘病灶宜細心切除。處理輸卵管病灶切忌傷及任何正常組織，以使用精準之二氧化碳雷射較佳。**子宮**：子宮表面之病灶，適合以電燒或雷射直接破壞，或予以剪除後再以雙極電燒止血。

**膀胱**：膀胱壁之深入侵犯病灶可以內視鏡剪或雷射等環割切除，膀胱壁若有破損可藉藍色染料得知，傷口可經腹腔鏡縫合雙層，術後導尿十日。需注意勿傷及周圍之輸尿管及子宮血管。**輸尿管**：少數嚴重病灶間接導致輸尿管阻塞，可使用二氧化碳雷射，由上方未受波及處開始，仔細將輸尿管自纖維化病灶中解離出，對因病灶直接侵入而完全阻塞之輸尿管則宜切斷重接，亦可經腹腔鏡完成。**闌尾**：罹病時宜行腹腔鏡闌尾切除術，以雙極電燒等截斷繫膜血流後，切開繫膜，套入三圈縫線環於基底部，在兩外圈間（間隔五毫米）切開，以細雙極電燒消毒斷端，不將斷端包埋入盲腸亦可。注意縫線環需牢靠，勿傷及盲腸。

#### 其它輔助性手術：

**腹腔鏡宮薦神經切除術**：針對合併經痛患者，將兩側宮薦韌帶與子宮交接處約一公分之韌帶，以雷射直接氣化約一公分之深度，或以雙極電燒燒乾再以剪刀切斷之。需注意勿傷及外側極為靠近之輸尿管和子宮血管，以及內側之直腸。**腹腔鏡薦骨前神經切除術**：對嚴重經痛（中線位置）之患者，將薦骨岬上方之腹膜垂直切開約五公分，使用電燒剪或雷射將骨膜上方之組織剝離，向右之邊界到右側輸尿管，向左之邊界到大腸繫膜及下腸繫膜動脈，密切注意勿傷及下方之左總腸骨靜脈及薦骨岬中線之中薦骨血管，分離出薦骨前神經叢後可將之截斷約三公分，再將腹膜關閉。**腹腔鏡子宮懸吊術**：該術用於合併深部性交痛或慢性骨盆腔疼痛之患者，或當子宮後方嚴重沾粘之病灶清除後將子宮提高吊離手術區之粗糙面，預防術後恢復期再度形成沾粘。方法上可使用縮縫宮薦韌帶或圓韌帶之方式，或將圓韌帶向上旋懸吊固定於腹壁之腱膜上，惟需注意勿讓懸吊處形成不當縫隙導致腸管嵌入而阻塞。**腹腔鏡卵巢懸吊術**：請參閱本期文獻選讀一文。

#### 施術結果：

**懷孕狀況**：一般而言，術後壹至貳年內之懷孕率約在 50~60%（±10%）（表一）。綜合文獻統計，對子宮內膜異位症合併不孕症之患者，手術治療（不論是剖腹手術或腹腔鏡手術）確實比藥物治療或不治療有較高之懷孕成功率，對任何不同嚴重度患者皆然。至於在腹腔鏡手術中使用何種能源（不同之雷射、電燒或剪刀）去執行手術則無差別。對微度或輕度子宮內膜異位合併不孕之患者，腹腔鏡手術後之懷孕率約為 64%~52%（電燒術）或 59%~58%（二氧化碳雷射）。以往認為手術治療對微度或輕度子宮內膜異位合併不孕之患者並無助益，但近年之報告則認為腹腔鏡手術治療可將受孕率由每週期 2.4% 提高至每週期 4.7%。使

用腹腔鏡手術或傳統剖腹手術後之受孕結果相當。至於手術治療中度及重度子宮內膜異位合併不孕之患者，其懷孕率則以腹腔鏡手術較傳統剖腹手術略佳。所以當施術者有足夠之設備、技術及經驗時，腹腔鏡手術即為較佳之選擇。當患者合併有子宮內膜異位囊腫時，腹腔鏡手術後之懷孕率約在 36%~50%〈電燒術〉或 38%~64%〈二氧化碳雷射〉之譜，略高於剖腹手術之 46%。當患者合併有直腸子宮陷凹或直腸陰道隔膜浸潤型病灶時手術後之懷孕率報告從 30%至 74%不等。

**疼痛狀況：**一般而言，術後壹年疼痛解除之比率約在 70%~100%。然而往後每年約有 10%~20%患者又有疼痛復發之現象。腹膜病灶切除後之疼痛解除率約為 67%~76%。深部浸潤型病灶切除後也有 70%~92%之疼痛解除率，有報告壹年復發率 5~30%，也有報告五年復發率 20%，差異極大。子宮內膜異位囊腫手術後之疼痛解除率約 61%~93%。若施行子宮及輸卵管卵巢全切除之終極手術，則疼痛解除率可達 90%，若只切除子宮則疼痛復發率為五倍。骨盆腔沾粘剝離後，85%患者疼痛改善，但術後約三分之二之沾粘處會再度沾粘。宮薦神經切除術術後疼痛解除率約 45%〈雙極電燒〉至 71%~75%〈雷射〉，但效果將隨時間而遞減。薦骨前神經切除術術後疼痛解除率 92~94%。

**復發狀況：**傳統剖腹手術後之復發率最佳之報告為三年 10.5%、五年 19.5%及八年 42.4%。腹腔鏡手術後之疼痛復發率最佳之報告為一年 5.2%、三年 15.7%及五年 19.4%。異位瘤手術後短期之復發率約 23%~33%不等，但也有報告 <5%。長期追蹤之報告則仍待貢獻。

表一 子宮內膜異位症患者施術後懷孕率

作者	年代	手術方式	微度	輕度	中度	重度	病人數
Rock	1981	傳統手術	62%	55%	50%	40%	214
Nezhat	1989	腹腔鏡手術	72%	70%	67%	69%	243
P 值			0.48	0.06	0.07	0.09	

**參考讀物：**

1. J. Donnez and M. Nisolle : An Atlas of Laser Operative Laparoscopy and Hysteroscopy. p63-p85, 1994

2. J. Hulka and H Reich : Textbook of Laparoscopy. 3<sup>rd</sup> edition, p205-p215, 1998
3. A. Cook and J. Rock: The role of laparoscopy in the treatment of endometriosis. Fertil and steril 55: 663-680, 1991
4. A. Kim and D Adamson: Surgical treatment options for endometriosis. Clin Obstet and Gynecol 42: 633-644, 1999
5. M.J. Chen and E. S.C. Ho: Laparoscopic management of endometriosis with endometrioma. J Reprod Infertil 2:45-50, 1993
6. J.S. Chen and M.J Chen: Laparoscopic management of moderate/severe endometriosis with infertility. J of Obstet Gynecol ROC 34: 21-25, 1995

推薦讀物：

7. M. Canis et al.: Ovarian response during IVF-embryo transfer cycles after laparoscopic ovarian cystectomy for endometriotic cysts of >3 cm in diameter. Hum Reprod 16: 2583-6, 2001
8. J. Donnez et al. Does ovarian surgery for endometriomas impair the ovarian response to gonadotropin? Fertil Steril 76: 662-5, 2001
9. M. Bussaca et al. Recurrence of ovarian endometrioma after laparoscopic excision. Am J Obstet Gynecol. 180: 519-23, 1999
10. A. Saleh and T. Tulandi. Reoperation after laparoscopic treatment of ovarian endometriomas by excision and by fenestration. Fertil Steril 72: 322-4, 1999
11. M.G. Porpora et al. Correlation between endometriosis and pelvic pain. J Am Assoc Gynecol Laparosc. 6: 429-34, 1999
12. P. Beretta et al. Randomized clinical trial of two laparoscopic treatments of endometriomas: cystectomy versus drainage and coagulation. Fertil Steril. 70: 1176-80, 1998
13. L. Muzii et al. The impact of preoperative gonadotropin-releasing hormone agonist treatment on laparoscopic excision of ovarian endometriotic cysts. Fertil Steril. 65: 1235-7, 1996
14. T. Gurgan et al. Adhesion and reformation after laparoscopic removal of ovarian endometriomas. J Am Assoc Gynecol Laparosc. 3: 389-92, 1996
15. I.A. Bronsen et al. The endoscopic localization of endometrial implants in the ovarian chocolate cyst. Fertil Steril. 61: 1034-8, 1994
16. B.G. Bateman et al. Endoscopic versus laparotomy management of endometriomas. Fertil-Steril. 1994 Oct; 62(4): 690-5
17. G. Ferzli et al. Laparoscopic partial cystectomy for vesical endometrioma. J Laparoendosc Surg. 3(2): 161-5, 1993
18. J. T. Healy et al. Abdominal wall endometrioma in a laparoscopic

trocar tract. Am Surg. 61: 962-3, 1995